

Innehållsansvarig:
Kristina Kernell, Överläkare

Godkänd av:
Verksamhetscheferna i sydöstra sjukvårdsregionen

Giltigt fr o m:
2020-04-27

Vidgat njurbäcken hos foster

Gemensamt för Kvinnoklinikerna Sydöstra sjukvårdsregionen

Bakgrund:

Vidgade urinvägar är ett vanligt ultraljudsfynd - i lågriskpopulationer utgör de hälften av alla avvikelser vid obstetriska ultraljud, ca 2%. De allra flesta fall har en mycket god prognos, och i stor utsträckning kan en vidgning inte påvisas alls efter barnets första levnadsår. Många normaliseras redan under graviditeten. Syftet med att upptäcka avvikelser i urinvägarna före födelsen är att tidigt hitta de individer som behöver åtgärder (t ex antibiotikaprofylax eller kirurgi) för att behålla njurfunktionen i så hög grad som möjligt.

Prognostiskt ogynnsamma prenatala ultraljudsfynd utgörs av oligohydramnios, synliga calyces (i synnerhet perifera calyces), synlig d v s vidgad uretär, förstorad urinblåsa, tunt eller högekogent njurparenkym eller andra njur-/urinvägsvavvikelser såsom dubbelsystem eller cystor i njurparenkymet. Dessa ”varningssignaler” är de allra viktigaste att identifiera med prenatalt ultraljud.

Långtidsuppföljning har visat att risken för UVI generellt är låg för barn som haft vidgade njurbäcken prenatalt utan ”varningssignaler”, och antibiotikaprofylax minskar inte den låga risken ytterligare.

Med nedanstående flödesschema behöver ca 5 av 1000 foster undersökas med extra ultraljud under graviditeten, och då hittas samtliga fall (ca 3 av 1000 födda barn) som behöver följas upp postnalt i syfte att förebygga komplikationer.

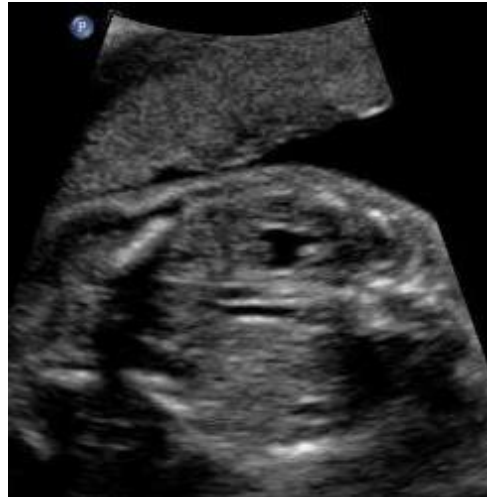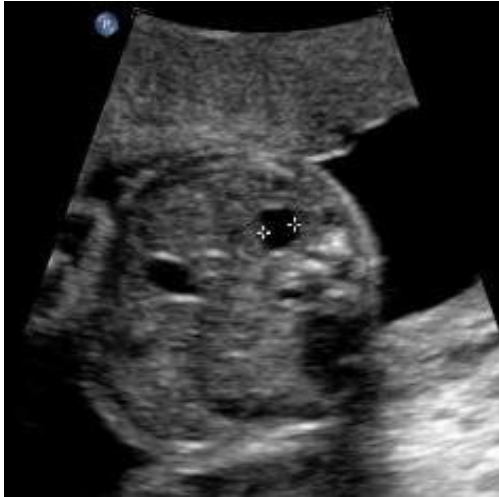Vid screeningultraljud graviditetsvecka 18 - 20:

Om njurbäcken är vidgat ≥ 6 mm (anterioposteriort mått i tvärsnittsbild) beskrivs eventuella ”varningssignaler” (undersök i flera plan):

- Oligohydramnios
- Synliga calyces
- Vidgad uretär = Synlig uretär
- Förstorad urinblåsa
- Tunt njurparenkym
- Ökad ekogenicitet i njurparenkym
- Andra njuravvikelser

Vid njurbäckenvidgning 6 – 9.9 mm utan varningssignal ger barnmorskan information muntligt och skriftligt (Patientinformation: Mitt foster har vidgade njurbäcken) samt bokar in en kontrolltid kring graviditetsvecka 32 hos barnmorska.

Vid varningssignal eller njurbäckenvidgning ≥ 10 mm bokar barnmorska kontrolltid hos läkare snarast.



Höger njurbäcken AP-mått 6,1 mm

Synliga centrala calyces = varningssignal

Vecka 32 hos barnmorska:

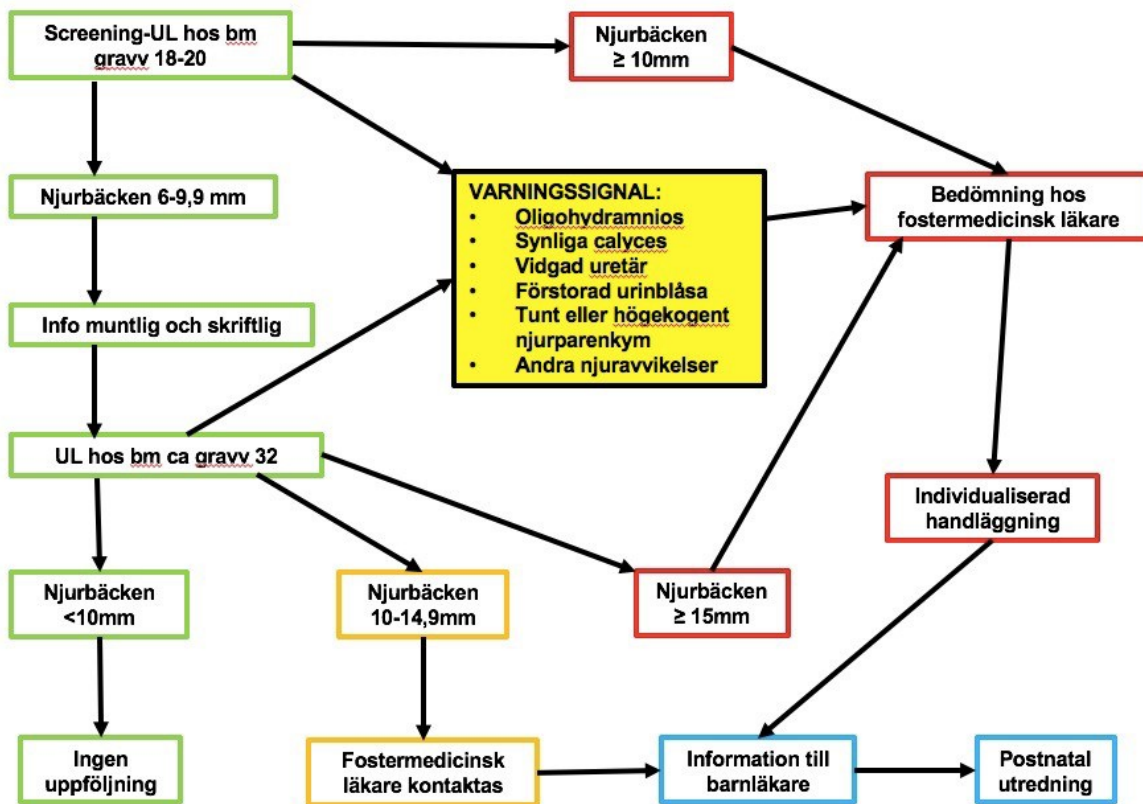
Om njurbäckenvidgning är < 10 mm behövs ingen uppföljning alls, under förutsättning att varningssignal saknas. Patienten informeras av barnmorskan att hennes barn inte har ökad risk för avvikelser i urinvägarna än andra barn.

Vid njurbäckenvidgning 10 – 14.9 mm utan varningssignal kontaktas ultraljudsläkare som informerar barnläkare.

Vid varningssignal eller njurbäckenvidgning ≥ 15 mm kontaktas ultraljudsläkare för kontroll och därefter kontakt med barnläkare.

Postnatalt:

Barnläkare tar på BB-ronden ställning till när ultraljud skall utföras. Vanligtvis går barnet hem från BB och återkommer efter ca en vecka för ultraljudsundersökning. Vid onormal miktion eller prenatal varningssignal kan utredning bli aktuell under BB-tiden. Barnläkare beslutar också om eventuell profylaktisk antibiotikabehandling för att förebygga urinvägsinfektion.



Referenser:

1. Ngyuen, HT, et al. Multidisciplinary consensus on the classification of prenatal and postnatal urinary tract dilation (UTD classification system). *J Ped Urol* (2014) 10, 982-99.
2. Bassanese G, Travan L, D'Ottavio G, Monasta L, Ventura A, Pennesi M. Prenatal anteroposterior pelvic diameter cutoffs for postnatal referral for isolated pyelectasis and hydronephrosis: more is not always better. *J Urol*. 2013 Nov;190(5):1858-63.
3. Sairam S, Al-Habib A, Sasson S, Thilaganathan B. Ultrasound Natural history of fetal hydronephrosis diagnosed on mid-trimester ultrasound. *Obstet Gynecol*. 2001 Mar;17(3):191-6
4. Kim MK, Kim MJ, An JJ, Cha HH, Choi SJ, Oh SY, Roh CR, Kim JH. Outcome of isolated fetal renal pyelectasis diagnosed during midtrimester screening ultrasound and cut-off value to predict a persistent or progressive pyelectasis in utero. *J Perinat Med*. 2013 Jul;41(4):401-9.
5. Kapadia H, Lidelfelt KJ, Erasmie U, Pilo C. Antenatal renal pelvis dilatation emphasizing vesicoureteric reflux: two-year follow-up of minor postnatal dilatation. *Acta Paediatr*. 2004 Mar;93(3):336-9.
6. Grazioli S, Parvex P, Merlini L, Combescure C, Girardin E. Antenatal and postnatal ultrasound in the evaluation of the risk of vesicoureteral reflux. *Pediatr Nephrol*. 2010 Sep;25(9):1687-92.
7. Nguyen HT et al. The Society for Fetal Urology consensus statement on the evaluation and management of antenatal hydronephrosis. *J Pediatr Urol*. 2010 Jun;6(3):212-31
8. PM för handläggning av antenalt diagnostiserad hydronefros och vissa andra urinvägsavvikelser. PM (2012), Stockholmsregionen
9. Antenatal hydronefros. Regionalt vårdprogram (2013), Uppsala-regionen



Region

Östergötland



Region Kalmar län



Region

Jönköpings län

10. Lee RS, Cendron M, Kinnamon DD, Nguyen HT. Antenatal hydronephrosis as a predictor of postnatal outcome: a metaanalysis. *Pediatrics* 2006;118:586.
11. Ek S, Lidfeldt KJ, Varricio L. Fetal hydronephrosis; prevalence, natural history and postnatal consequences in an unselected population. *Acta Obstet Gynecol Scand*. 2007;86(12):1463-6.
12. Anderson N, Clautice-Eagle T, Allan R, Abbott G, Wells JE. Detection of obstructive uropathy in the fetus: predictive value of sonographic measurements of renal pelvic diameter at various gestational ages. *AJR Am J Roentgenol* 1995; 164: 719–23
13. Liu D, Armstrong W, Maizels M. Hydronephrosis: prenatal and postnatal evaluation and management. *Clin Perinatol*. 2014 Sep;41(3):661-78.
14. Al-Shibli AI, Chedid F, Mirghani H, Al Safi W, Al-Bassam MK. The significance of fetal renal pelvic dilatation as a predictor of postnatal outcome. *J Matern Fetal Neonatal Med*. 2009 Sep;22(9):797-800.
15. Sinha A, Bagga A, Krishna A, Bajpai M, Srinivas M, Uppal R, Agarwal I. Revised guidelines on management of antenatal hydronephrosis. *Indian J Nephrol*. 2013 Mar;23(2):83-97.
16. De Grauw AM, den Dekker HT, de Mol AC, Rombout-de Weerd S. The diagnostic value of routine antenatal ultrasound in screening for congenital uropathies. *J Matern Fetal Neonatal Med*. 2016;29(2):237-41.
17. Cohen-Overbeek TE, Wijngaard-Boom P, Ursem NT, Hop WC, Wladimiroff JW, Wolffenbuttel KP
Mild renal pyelectasis in the second trimester: determination of cut-off levels for postnatal referral. *Ultrasound Obstet Gynecol*. 2005 Apr;25(4):378-83.
18. Chaviano AH, Maizels M, Yerkes EB, Cheng EY, Hagerty J, Meyer T, Kaplan WE. Incidence based fetal urological counseling using the virtual pediatric urology registry: importance of insignificant fetal pyelectasis (sonographically evident renal pelvis). *J Urol*. 2007 Oct;178(4 Pt 2):1781-5.
19. Vemulakonda V, Yiee J, Wilcox DT. Prenatal hydronephrosis: postnatal evaluation and management. *Curr Urol Rep*. 2014 Aug;15(8):430.
20. Chou CY, Chen LC, Cheong ML, Tsai MS. Frequency of postnatal hydronephrosis in infants with a renal anterior-posterior pelvic diameter > 4 mm on midtrimester ultrasound. *Taiwan J Obstet Gynecol*. 2015 Oct;54(5):554-8.
21. Sidhu G, Beyene J, Rosenblum ND. Outcome of isolated antenatal hydronephrosis: a systematic review and meta-analysis. *Pediatr Nephrol*. 2006 Feb;21(2):218-24.
22. Scarborough PL, Ferrara E, Storm DW. Should prenatal hydronephrosis that resolves before birth be followed postnatally? Analysis and comparison to persistent prenatal hydronephrosis. *Pediatr Nephrol*. 2015 Sep;30(9):1485-91.
23. Mallik M, Watson AR. Antenatally detected urinary tract abnormalities: more detection but less action. *Pediatr Nephrol*. 2008 Jun;23(6):897-904.
24. Aksu N, Yavaşcan O, Kangin M, Kara OD, Aydın Y, Erdoğan H, Tuncel TC, Cetinkaya E, Ozbay E, Sandıkçioğlu TG. Postnatal management of infants with antenatally detected hydronephrosis. *Pediatr Nephrol*. 2005 Sep;20(9):1253-9.
25. Ismaili K, Hall M, Donner C, Thomas D, Vermeulen D, Avni FE. Results of systematic screening for minor degrees of fetal renal pelvis dilatation in an unselected population. *Am J Obstet Gynecol*. 2003 Jan;188(1):242-6.

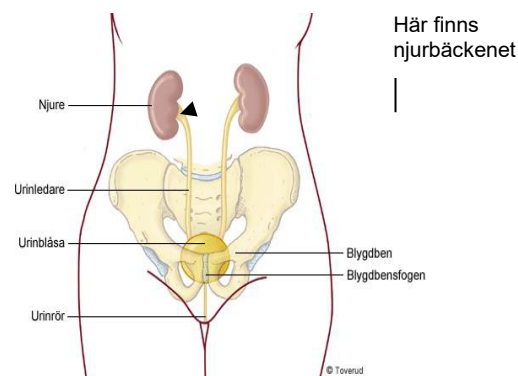
Bilaga 1. Patientinformation

Mitt foster har enligt ultraljud vidgade njurbäcken - Vad innebär det?

Vad är vidgade njurbäcken?

Den översta delen av urinledaren kallas för njurbäckenet och har som funktion att samla upp urinen från njuren (se bild).

När mycket urin finns i njurbäckenet kallas det för vidgat njurbäcken, och det syns vid ultraljudsundersökning av fostret såsom en vätskeansamling vid ena eller bägge njurarna



Hur uppstår vidgade njurbäcken?

Oftast beror det på att urinen som bildas i njuren inte rinner ner till urinblåsan så lätt som det ska. Orsaken kan vara att det är trångt någonstans på vägen, eller att urinen rinner tillbaka upp mot njuren när fostret ska tömma urinblåsan. Ibland beror det på att urinledaren är lite slapp så att urinen transporteras sakta till urinblåsan.

Är vidgade njurbäcken vanligt?

Vidgade njurbäcken ses hos ett foster på 400 vid ultraljudsundersökning.

Är vidgade njurbäcken farligt?

De allra flesta fall är lindriga och försvinner före förlossningen, eller senast under första levnadsåret. I ytterst sällsynta fall har njurarna tagit skada under fosterlivet, och det finns tyvärr inga åtgärder som garanterat kan förhindra detta. Det är ovanligt att fostret har några andra hälsoproblem eller missbildningar. Vidgade njurbäcken hos fostret medför inga ökade risker för den blivande mamman.

Hur övervakas vidgade njurbäcken under graviditeten?

Ny ultraljudsundersökning görs minst en gång till innan förlossningen. Vid undersökningarna undersöks urinvägar och njurar hos fostret. Eftersom det är meningen att fostret ska kissa ut i fostervattnet mäts fostervattensmängden också. Om vidgningen försvinner före förlossningen har barnet ingen ökad risk för urinvägsproblem i framtiden och behöver därför ingen uppföljning.

Hur utreds vidgade njurbäcken?

När barnet fötts utreds det med ultraljud ifall vidgningen inte redan försvunnit före förlossningen. Oftast väntar man några dagar med detta så att urinproduktionen kommit igång ordentligt. Vanligtvis går barnet hem från BB och återkommer inom två veckor för ultraljudsundersökning. Andra undersökningar, t ex röntgen eller njurfunktionstester, kan också komma ifråga i ovanliga fall.

Hur behandlas vidgade njurbäcken?

Under graviditeten är det väldigt sällan man behöver göra något annat än att övervaka med ultraljud. Om bägge njurarna riskerar skadas kan det hända att man måste sätta igång

förlossningen tidigare eller släppa ut urinen till fostervattnet genom ett rör invärtes. Dessa fall är ytterst sällsynta och sker i samråd med universitetssjukhus.

Vad innebär vidgade njurbäcken på sikt?

Mer än hälften av alla barn som haft vidgade njurbäcken före förlossningen blir helt friska före ett års ålder. Vissa barn får ta antibiotika under en längre tid för att förebygga urinvägsinfektioner. Ett fåtal av barnen behöver en operation för att bli friska. Det är mycket sällsynt att barn föds med skador på njurarna.